

# CIRUGÍA ESPAÑOLA

[www.elsevier.es/cirurgia](http://www.elsevier.es/cirurgia)



## Original

# Cirugía endoscópica transluminal NOTES: resultados experimentales iniciales

Jorge Juan Olsina Kissler<sup>a,b,\*</sup>, Joaquín Balsells Valls<sup>a,b</sup>, Juan Dot Bach<sup>a,c</sup>,  
Monder Abu Suboh Abadia<sup>a,c</sup>, Jordi Armengol Bertroli<sup>a,c</sup>, Marielle Esteves<sup>a,d</sup>,  
Marta Rosal Fontana<sup>a,d</sup> y José Ramón Armengol-Miró<sup>a,c</sup>

<sup>a</sup>World Institute for Digestive Endoscopy Research, WIDER-Barcelona (colaboración Obra Social Fundación La Caixa), Barcelona, España

<sup>b</sup>Servicio de cirugía HPB y trasplantes, Hospital Universitario Vall d'Hebron, Fundación de Investigación Valle d'Hebron, Barcelona, España

<sup>c</sup>Servicio de Aparato Digestivo-Endoscopia, Hospital Universitario Vall d'Hebron, Fundación de Investigación Valle d'Hebron, Barcelona, España

<sup>d</sup>Servicio de Veterinaria, Fundación de Investigación Valle d'Hebron, Barcelona, España

## INFORMACIÓN DEL ARTÍCULO

Historia del artículo:

Recibido el 26 de noviembre de 2008

Aceptado el 26 de noviembre de 2008

On-line el 18 de abril de 2009

Palabras clave:

NOTES

Cirugía endoscópica transorificial

Cirugía endoscópica transgástrica

Cirugía endoscópica transvaginal

Cirugía endoscópica transesofágica

## RESUMEN

**Introducción:** La aparición de la cirugía endoscópica transorificial (NOTES) y de nuevos prototipos para su realización nos llevó a diseñar un programa de cirugía experimental.

**Material y métodos:** Se ha realizado durante 1 año cirugía de NOTES en cerdas, cumpliendo la normativa europea de experimentación animal. Se han practicado 90 intervenciones sin supervivencia animal. En este estudio se ha evaluado: a) complejidad de las vías de acceso (transgástrica, transvaginal, transesofágica y transumbilical); b) técnicas de ayuda para la orientación temporoespacial, y c) posibilidades técnicas de cierre de los orificios viscerales (clips, t-bars<sup>®</sup>, clips de Obesco<sup>®</sup> y sutura por endoscopia). Las intervenciones practicadas mediante uno o dos endoscopios han sido: anexectomía, colecistectomía, biopsia de adenopatías mediastínicas, pancreatocistomía distal y gastroyeyunostomía.

**Resultados:** Esta experiencia nos ha permitido conocer una serie de aspectos técnicos imprescindibles para el desarrollo del NOTES: a) el neumoperitoneo con CO<sub>2</sub> es más seguro para la entrada; b) el tamaño del orificio es importante para limitar la contaminación; c) la entrada con punción y dilatación con guía es más segura; d) la buena localización de la salida gástrica facilita el abordaje de las vísceras a disecar; e) la hemorragia intrabdominal es de difícil control; f) el cierre con garantías absolutas de fuga no existe, los clips no lo garantizan, los t-bars<sup>®</sup> y clips de Obesco<sup>®</sup> y la sutura endoscópica pueden funcionar, y g) la posibilidad de utilizar endoscopios que triangulan facilita la disección.

**Conclusiones:** La NOTES requiere de un equipo multidisciplinario con cirujanos laparoscopistas y endoscopistas. La realización de NOTES pura es compleja; posiblemente las formas híbridas o la vía transumbilical sean fases intermedias.

© 2008 AEC. Publicado por Elsevier España, S.L. Todos los derechos reservados.

\*Autor para correspondencia.

Correo electrónico: [jjolsina@vhebron.net](mailto:jjolsina@vhebron.net) (J.J. Olsina Kissler).

0009-739X/\$ - see front matter © 2008 AEC. Publicado por Elsevier España, S.L. Todos los derechos reservados.

doi:10.1016/j.ciresp.2008.11.007

## Natural orifice transluminal endoscopic surgery (NOTES): initial experimental results

### A B S T R A C T

#### Keywords:

NOTES

Transorifice endoscopic surgery

Transgastric endoscopic surgery

Transvaginal endoscopic surgery

Transesophageal endoscopic

surgery

**Introduction:** The advent of natural orifice endoscopic surgery (NOTES) and new prototypes for performing this surgical procedure led us to design an experimental animal surgical programme.

**Material and method:** NOTES was performed over a period of one year, in sows, following the European guidelines on the use of experimental animals. Ninety operations were performed with no animals surviving. The following aspects were assessed: 1. Access route complexity (transgastric, transvaginal, transesophageal and transumbilical). 2. Support measures for temporal/spatial orientation. 3. Technical possibilities for visceral orifice closure (clips, T-bars<sup>®</sup>, Obesco<sup>®</sup> clips and endoscopic suture). Resections of fallopian tubes, ovaries, gallbladder, mediastinal lymph nodes, tail of the pancreas and gastroduodenal derivations were performed with one or two endoscopes.

**Results:** This experience enabled us to highlight a series of technical aspects essential for these techniques: 1. Pneumoperitoneum with CO<sub>2</sub> is safer for entry. 2. Orifice size is important to limit contamination. 3. Puncture entry and guided dilation is safer. 4. Good gastric exit location makes it easier to approach viscera to be resected. 5. Intra-abdominal haemorrhage is difficult to control. 6. Leak-free closure cannot be guaranteed with clips, but t-bars<sup>®</sup> and Obesco<sup>®</sup> clips may be effective. 7. Endoscopes that permit triangulation may facilitate the dissection and endoscopic suture.

**Conclusions:** NOTES requires a multidisciplinary team comprising laparoscopic and endoscopic surgeons. Pure NOTES is complex and hybrid forms or transumbilical route could be intermediate steps.

© 2008 AEC. Published by Elsevier España, S.L. All rights reserved.

## Introducción

Han pasado 21 años desde la primera colecistectomía laparoscópica y la consiguiente revolución quirúrgica, hasta la aparición de un nuevo concepto a caballo entre la endoscopia flexible y la rígida, denominada NOTES (*natural orifice transluminal surgery*), que consiste en el acceso a la cavidad abdominal o torácica a través de orificios naturales (boca, vagina, ano o uretra). Kalloo et al<sup>1</sup> describieron la primera peritoneoscopia en 2004, y posteriormente se formó el grupo APOLLO, compuesto por gastroenterólogos y cirujanos interesados en el desarrollo de la NOTES. En estos 5 años se han descrito diversos procedimientos como la ligadura tubárica<sup>2</sup>, colecistectomía<sup>3,4</sup>, accesos vía NOTES a la cavidad abdominal<sup>5,6</sup> y resecciones viscerales<sup>7</sup> en modelos experimentales<sup>8</sup>. En 2006 se redactó el *White Paper*<sup>9</sup>, auténtica hoja de ruta con los principios básicos de experimentación y aplicación clínica de la NOTES. Reddy et al<sup>10</sup> efectuaron la primera intervención en humanos (apendicectomía transgástrica) en 2006, y posteriormente Marescaux et al<sup>11</sup> y Swanström efectuaron la primera colecistectomía transvaginal y transgástrica. En la actualidad se han efectuado varios centenares de colecistectomías híbridas transvaginales o transgástricas<sup>12,13</sup>. Sin embargo, la NOTES requiere entrenamiento y desarrollo experimental intensivo, cuya descripción es el objetivo de este trabajo.

## Material y método

En junio de 2007 diseñamos un proyecto de investigación experimental en NOTES. El objetivo era aprender las vías de abordaje transorificial, evaluar la complejidad de su apertura y cierre y la posible intervención sobre diversos órganos. A la vez se creó el WIDER-Barcelona (World Institute for Digestive Endoscopy Research), formado por un equipo multidisciplinario constituido por endoscopistas, cirujanos y veterinarios.

Se desarrolló un proyecto NOTES en un modelo sin supervivencia animal utilizando cerdos hembras de 35-40 kg. El proyecto fue aprobado por el comité de ética de nuestro hospital y se siguieron todos los protocolos de manipulación animal. Los animales se mantuvieron a dieta 24 h antes de la cirugía. La unidad dispone de dos equipos de endoscopia flexible y un equipo de laparoscopia. Se han utilizado dos endoscopios flexibles de un solo canal de trabajo (GIF-1TQ160, GIF-H180) y dos de dos canales de trabajo (GIF-2T160, y multiflexor R-scope, Olympus). El diseño experimental ha constado de cuatro fases que se recogen en la [tabla 1](#). Desde julio de 2007 a julio de 2008 se intervino a 90 animales.

En la primera fase, la vía transvesical no se ha realizado por falta de material y la transrectal se descartó por la contaminación fecal de la cavidad abdominal. En la segunda fase se utilizó un laparoscopio transumbilical para ayudar en la orientación intraabdominal del endoscopio flexible. En la

**Tabla 1 – Descripción de las cuatro fases del ensayo experimental**

Fases experimentales	Objetivos	Procedimientos por animal, n	Animales, n
Primera fase	Vías de acceso con/sin CO <sub>2</sub> Vía transgástrica (14) Vía transvaginal (10) Vía transesofágica (4) Vía transumbilical (2)	1-2	16
Segunda fase	Orientación temporoespacial (50)	1 en los primeros 50 animales	74
Tercera fase	Cierre de orificios Clips hemostasia (11) T-bars (19) Clips Obesco (10)	1 procedimiento por animal 51 vías gástricas, 23 vías vagiales	
Cuarta fase	Sutura laparoscópica (6) Sutura endoscópica (5) Cirugía visceral Ooforectomía (20) Colecistectomía (54) Pancreatectomía distal (4) Linfadenectomía (4) Gastroyeyunostomía (6)	1-2 88 procedimientos	
Total de procedimientos y animales		Más de 150 procedimientos	90

tercera fase, en la que se ensayaron diferentes tipos de cierre gástrico y esofágico, utilizamos el insuflado a tensión del estómago y se evaluó su estanqueidad mediante inmersión en agua para visualizar fugas aéreas. Y en la cuarta fase se realizaron técnicas híbridas, asistidas y puras con uno u dos fibroendoscopios de uno y dos canales de trabajo.

## Resultados (tabla 1)

### Primera fase

**Acceso a la cavidad abdominal con neumoperitoneo de CO<sub>2</sub>**  
En los primeros 5 animales se realizó la entrada directa transgástrica sin neumoperitoneo provocando 2 lesiones (bazo y colon). Se usó la técnica de la transiluminación gástrica para la punción sin neumoperitoneo y la aguja de Verres para la entrada con neumoperitoneo. El neumoperitoneo con aguja de Verres e insuflación con CO<sub>2</sub> aumenta el margen de seguridad de acceso por el estómago o la vagina.

### Abordaje transgástrico y transvaginal

Se utilizaron 88 animales para evaluar estas vías de abordaje. Necesitamos 24 casos para estandarizar la apertura gástrica y vaginal. Las dificultades del acceso transgástrico o transvaginal se pueden resumir en:

**Punto de salida gástrica/vaginal.** Se ha de visualizar el píloro para valorar el punto de salida. El lugar de punción gástrico es variable en función de la víscera a intervenir. El lugar idóneo para abordar el hígado es la cara anterior, a 3-4 cm del píloro. En retroflexión se puede visualizar adecuadamente el hilio. Para acceder al espacio inframesocólico, el punto más adecuado es la curvatura mayor, en la cara anterior, para evitar el epiplón. El punto de salida ideal de la vía vaginal es por delante de los cuernos uterinos.

**Tamaño del orificio.** Se debe ajustar al diámetro del endoscopio. La punción con dilatación con balón sobre una guía es el mejor método.

**Hemorragia.** Puede ocurrir por dos mecanismos: lesión visceral por punción a ciegas (bazo o hígado) o por lesión de la pared gástrica al seccionarla.

**Punción y dilatación o corte de la pared gástrica o vaginal.** La punción con aguja fina de la pared gástrica o vaginal, con neumoperitoneo previo, es la técnica más segura. La colocación de una guía es imprescindible para dirigir el balón de dilatación que permita abrir el orificio de punción y el paso del endoscopio a la cavidad abdominal. El acceso vaginal es más sencillo que el gástrico: la punción y dilatación se ha de realizar en la cara anterior evitando lesionar la vejiga urinaria (fig. 1).

**Vaciado gástrico y fuga del contenido.** La realización de un orificio a nivel gástrico ajustado al diámetro del endoscopio disminuye la contaminación abdominal por líquido gástrico.

### Vía transesofágica

Hemos realizado este procedimiento en cuatro ocasiones. La sección de la pared esofágica se efectúa con electrocoagulación y la insuflación mediastínica sin control de presión produce roturas pleurales e insuficiencia respiratoria del animal. El riesgo de hemorragia masiva es importante al entrar a ciegas con electrocauterio.

### Vía transumbilical

Realizamos este procedimiento en 2 casos. El acceso transumbilical con endoscopio flexible presenta más inconvenientes que el laparoscopio rígido sin aportar ventajas en la visualización, ya que la falta de rigidez del endoscopio dificulta su uso.

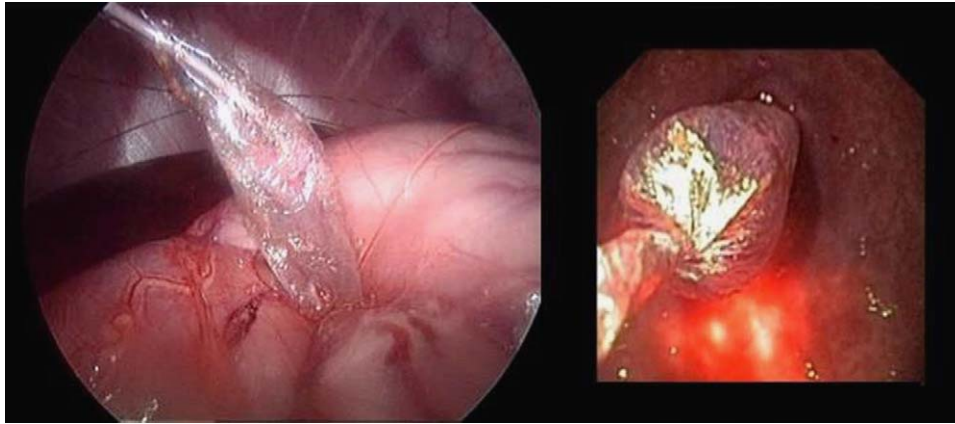


Figura 1 – Apertura transgástrica con balón de dilatación (vista laparoscópica y endoscópica).

### Segunda fase

#### Orientación temporoespacial

El endoscopio flexible ha sido diseñado para su introducción en el tubo digestivo. Su extremo móvil permite movimientos laterales limitados y de flexión anterior y posterior más amplios. La imagen en ojo de pez, diseñada para visualizar el interior del tubo digestivo, deforma la anatomía intraabdominal. Sin el soporte de la pared luminal, el endoscopio «cae» en la cavidad a merced de las vísceras y de la gravedad. A la vez, la retroversión del endoscopio invierte la derecha por la izquierda, lo que dificulta el trabajo. En los primeros 50 animales utilizamos una óptica de 10 mm transumbilical para ayudarnos en la orientación intraabdominal. Esta maniobra facilitó la situación espacial en el abdomen trabajando en retroflexión, el control del orificio de entrada, la exposición adecuada del órgano a reseca, el control de hemorragias, la evaluación de la contaminación abdominal, el control del cierre de orificios y la grabación de la intervención y la revisión de los errores.

### Tercera fase

#### Cierre de los orificios de entrada

Es el punto técnico menos resuelto. Una técnica segura de cierre permitirá avanzar con estudios de supervivencia animal y valorar su posible aplicación en humanos. Los distintos métodos utilizados han sido:

**Clips hemostáticos (20 casos).** El principal inconveniente es que su diseño es para hemostasia y la cantidad de tejido que abrazan es pequeña. Unen la mucosa pero no toda la pared gástrica, por lo que da una falsa imagen de cierre adecuado.

**Tbars<sup>®</sup>/Ttags<sup>®</sup> (10 casos).** Su diseño es específico para el cierre de la pared gástrica, ya que atraviesa todo el grosor de la pared mediante la punción con aguja. Se requiere un neumoperitoneo y se practica una punción con control intragástrico, pero no extragástrico, con el consiguiente riesgo de hemorragia o lesión visceral. Al unir los Tbars<sup>®</sup> para el cierre del orificio, se produce una convergencia correcta de la mucosa pero una apertura de la serosa. En la actualidad es el cierre más estanco que se puede realizar por vía endoscópica (fig. 2).

**Clips Obesco<sup>®</sup> (10 casos).** Estos clips están diseñados específicamente para el cierre de orificios. Se atrae cada lado

de la pared perforada con una pinza de doble apertura y el clip abraza la perforación, cerrándola con su cierre. Su mecanismo de colocación es fácil y no tiene riesgos de dañar estructuras externas al orificio y demuestra una buena estanqueidad (fig. 3).

**Sutura endoscópica (6 casos).** Desde hace varios meses disponemos de un prototipo de Olympus para la sutura manual con dos portaagujas vía endoscópica. El objetivo es realizar una sutura con aguja e hilo convencional por vía endoscópica. La necesidad de trabajar con dos instrumentos en paralelo, sin capacidad de triangulación, dificulta la realización del punto y sobre todo el nudo quirúrgico.

**Cierre asistido por laparoscopia (5 casos).** El cierre por laparoscopia obliga a la colocación de tres trocares de 5 mm, dos para instrumental y uno para la óptica de 5 mm. La aguja y el hilo se pueden introducir por vía endoscópica gástrica embolsada (tabla 2).

### Cuarta fase

Desde julio de 2007 a julio de 2008, se han realizado diferentes intervenciones en el animal de experimentación (tabla 3):

#### Técnicas híbridas: endoscopio flexible y trocar umbilical

Todos los abordajes inicialmente fueron híbridos para facilitar la entrada del endoscopio, la orientación temporoespacial y el cierre del orificio. Se define como cirugía endoscópica asistida por laparoscopia.

**Abordaje transgástrico híbrido.** Es ideal para la cirugía de los órganos inframesocólicos. El orificio tiene que ser en la cara anterior y cercano a la curvatura mayor. Se trabaja frontalmente. Se requiere la ayuda de pincería laparoscópica para la movilización visceral. La pincería endoscópica manejada a distancia no tiene rigidez suficiente para movilizar las vísceras abdominales.

- **Anexectomía transgástrica (10 casos).** Es una técnica fácil. Con un asa diatérmica y un *endoloop* se pueden seccionar sin sangrado.
- **Colecistectomía (22 casos).** Es una técnica compleja, ya que se trabaja en retroflexión, con la consiguiente inversión de la imagen habitual. La vesícula biliar se



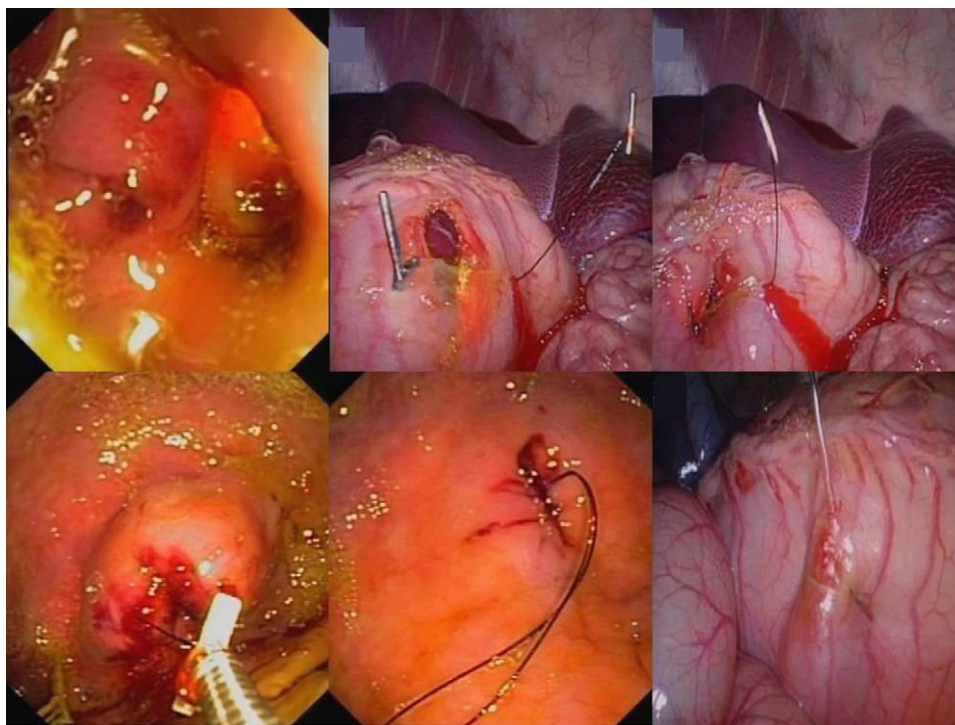


Figura 2 – Secuencia cierre pared gástrica T-bars.

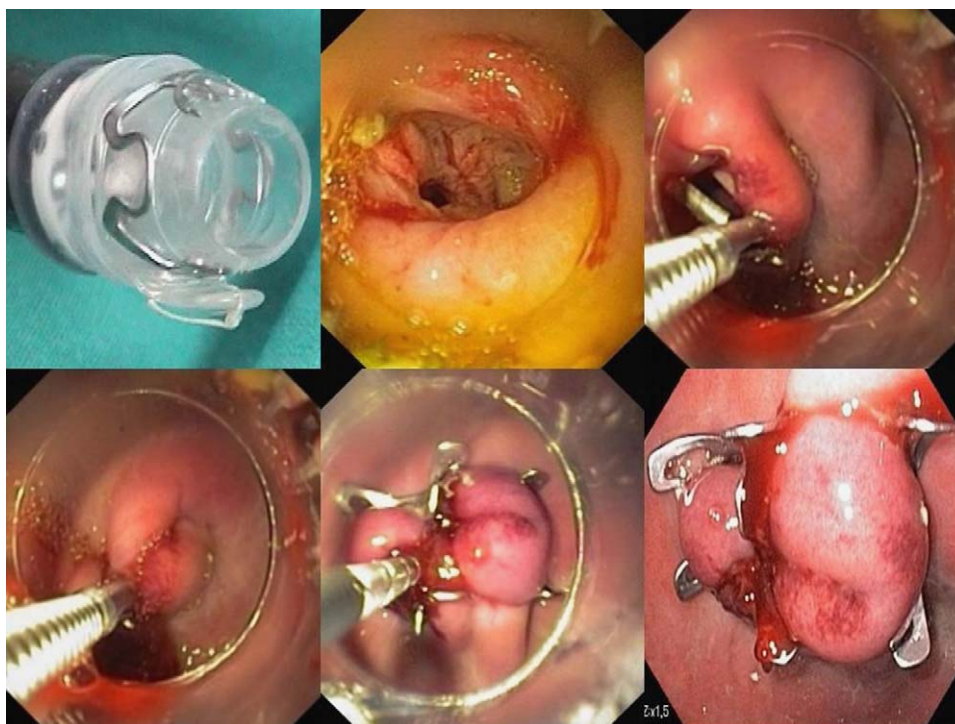


Figura 3 – Cierre con clips obeso.

levanta con una pinza laparoscópica para su visualización completa, ya que los lóbulos hepáticos del cerdo lo dificultan. El endoscopio disecciona con movimientos verticales o transversales, pero tiene gran dificultad en diagonal. Los clips de hemostasia se colocan

para pinzar en bloque o por separado la arteria y el conducto cístico. La fina pared vesicular en el cerdo dificulta su extirpación del lecho vesicular. Se puede usar el gancho endoscópico o la punta de coagulación.

**Tabla 2 – Tipos de cierre de los orificios. Seguridad de+a +++++**

Cierre gástrico	Clips hemostáticos	T-Bars	Clips Obesco	Sutura endoscópica	Sutura laparoscópica
Visión endogástrica	++	++++	++++	+++++	—
Comprobación de estanqueidad	+	+++	+++	++++	+++++
Dificultad técnica	++	++	+	+++++	+
Visión externa laparoscópica	+	++	—	—	+++++

**Tabla 3 – Técnicas quirúrgicas realizadas**

Técnicas híbridas con endoscopio flexible y laparoscopio rígido	Abordaje transgástrico (42 casos)
	Abordaje transvaginal (17 casos)
	Abordaje transumbilical (2 casos)
Técnicas puras con un endoscopio transgástrico o transvaginal	Transgástrico (6 casos)
	Transvaginal (6 casos)
Técnicas puras con dos abordajes simultáneos endoscópicos (gástrico y vaginal)	3 casos

- Pancreatectomía distal (4 casos). La cola de páncreas en el cerdo esta rodeada de peritoneo, los vasos esplénicos se sitúan mas centralmente permitiendo una disección con asa de diatermia y su extirpación distal.
- Gastroyeyunostomía (6 casos). La realización de una gastroyeyunostomía anterior es factible<sup>14</sup>. La selección del asa proximal adecuada requiere la ayuda laparoscópica. La fijación al estómago se realiza con clips y/o Tbars<sup>®</sup>.

#### Abordaje transvaginal híbrido.

- Colectectomía (17 casos). La orientación es mejor que en la vía alta. Sin embargo, el endoscopio está más alejado de su objetivo y tiende a moverse espontáneamente perdiendo una visión fija. La ayuda con un trocar para la retracción de la vesícula es obligada. La disección de la vesícula es más parecida a la forma clásica sin retroflexión.

#### Abordaje transumbilical híbrido.

- Colectectomía (2 casos). No aporta ninguna ventaja con respecto a la cirugía laparoscópica convencional. El endoscopio flexible dificulta una visión estable y requiere un trocar para la retracción hepática.

*Técnicas puras con un endoscopio transgástrico o transvaginal*  
La NOTES pura se entiende como sin ayuda de ningún trocar de asistencia. Las técnicas puras presentan varios problemas:

*Retracción de órganos.* Hemos trabajado en dos líneas de investigación: la utilización de imanes y de *endoloops*. Hemos usado imanes externos para la movilización de la vesícula biliar. Los imanes tienen que cumplir varios requisitos para su uso: fuerza gradual y controlable para la retracción del órgano; fuerza suficiente para la contracción necesaria para la disección, y una correcta relación tamaño/fuerza del imán. Los *endoloops* para retracción vesicular y exteriorización transparietal han sido de gran ayuda para la disección.

*Control de la hemorragia.* Los métodos de hemostasia para endoscopia son limitados: argón, electrocauterio y clips. Las hemorragias copiosas son difícilmente aspirables por un canal fino de endoscopia.

*Colecistectomías.* Se han realizado 6 colecistectomías puras. La retracción externa ha sido con *endoloops* o imanes. Sus tiempos de extirpación han sido más largos que con la vía híbrida (fig. 4).

Técnicas puras con dos endoscopios simultáneos transgástrico y transvaginal (3 casos). La utilización simultánea de dos endoscopios permite la visualización y ayuda en la apertura y el cierre gástrico. A su vez, permite la retracción de vísceras con uno de los endoscopios.

*Colecistectomía.* Hemos realizado 3 colecistectomías con dos endoscopios simultáneos. El control de la apertura gástrica y su cierre es mejor; no obstante, un endoscopio pierde toda su utilidad anulado para la retracción vesicular.

## Discusión

La utilización del endoscopio por parte de los cirujanos y la disección de órganos digestivos por parte de los endoscopistas son excepcionales en la práctica clínica. La cirugía transorifical requiere un equipo multidisciplinario para poder realizarla. Del aprendizaje mutuo nacen equipos capaces de realizar intervenciones experimentales con garantías de éxito y seguridad. No obstante, desde el inicio de esta experiencia existen numerosos problemas técnicos y quirúrgicos pendientes de resolución y que la cirugía experimental nos ha permitido conocer mejor (tabla 4).

La apertura gástrica o vaginal posiblemente sea el problema menor. Casi todos los autores que realizan NOTES experimental<sup>15</sup> aconsejan la dilatación sobre el corte de la pared, por el menor índice de hemorragia. Otra ventaja de la

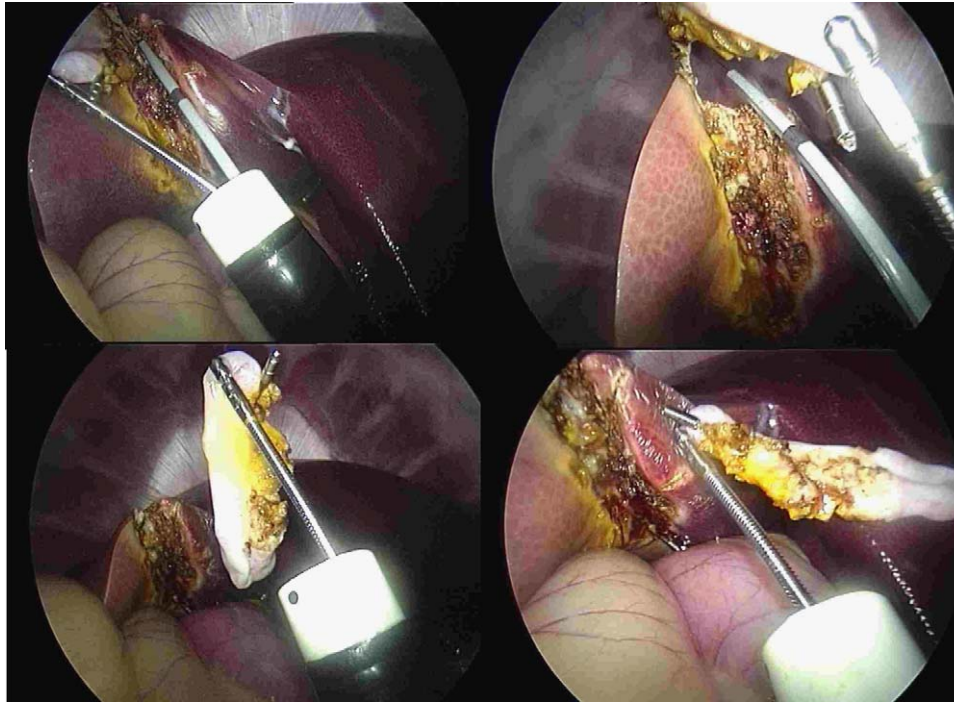


Figura 4 – Colectomía con Rscope.

**Tabla 4 – Controversias y dificultades técnicas en el desarrollo de la NOTES**

Apertura gástrica
Neumoperitoneo
Orientación y navegación
Características del endoscopio
Esterilidad
Manipulación del tejido
Triangulación
Plataformas ergonómicas de trabajo
Hemostasia
Cierre gástrico

dilatación es la adaptación del diámetro del orificio al tamaño del endoscopio, para minimizar la fuga de líquido gástrico. Un problema no resuelto es las reentradas gástricas sin distensión gástrica por fuga de aire por el orificio de la pared, que conlleva mucha dificultad para localizar de nuevo el foramen y volver a salir a la cavidad abdominal. La utilización de *overtubes* desde el orificio de entrada facilitaría este problema<sup>16</sup>.

El neumoperitoneo es obligado para la realización de intervenciones intraabdominales y proporciona más seguridad en la entrada gástrica o vaginal.

La orientación y la navegación abdominal es una dificultad que tiende a superarse con la experiencia. Es posible acostumbrarse a trabajar en retroversión. Otro problema es la mala estabilidad de trabajo que ofrecen los endoscopios flexibles tradicionales. Para solucionar este problema se han diseñado endoscopios que toman una posición rígida una vez introducidos, como el prototipo Rscope de Olympus. Otra

solución son los transportadores, tubos semiflexibles con 2 a 4 canales de trabajo por donde pasa un endoscopio fino para visión y los demás canales son para instrumental de mayor calibre. Los fibroendoscopios y los laparoscopios tienen características diferentes (tabla 5). El endoscopio ideal sería una mezcla: endoscopio semiflexible con canales externos (tabla 6).

Dependiendo de la vía de acceso de la NOTES, el riesgo de infección varía. Con la vía transgástrica, en la que tenemos más experiencia, se produce una contaminación desde la orofaringe hacia la cavidad abdominal. Los gérmenes del estómago en medio ácido tienen baja patogenicidad. Otra observación experimental es la ampliación progresiva del orificio gástrico durante su manipulación intraoperatoria, y la observación de fuga de líquido. Se están diseñando *overtubes* a modo de manguera estéril que se sitúa desde el orificio bucal al gástrico para poder disminuir la infección por arrastre.

La triangulación entre pinza y tijera es vital para lograr una disección óptima y cuidadosa. Los endoscopios actuales permiten sólo el trabajo en paralelo. Las pinzas triangulables en su extremo favorecerán la NOTES y permitirán la realización de nudos quirúrgicos. En la actualidad existe un endoscopio que permite triangular: es el Rscope (Olympus) y existen proyectos de comercializar pinzas triangulables.

La robustez y la fuerza prensil del material endoscópico es escasa. La industria está trabajando en este cambio de material, pero ello obliga a un aumento del calibre del canal de trabajo de los endoscopios.

La ergonomía de los mandos y canales de trabajo de los endoscopios actuales tiene que cambiar para hacer un trabajo más cómodo y rápido. Las plataformas motorizadas tienen un buen futuro en este campo y la manipulación con mandos a distancia al igual que los robots quirúrgicos se impondrán en un tiempo no cercano.



**Tabla 5 – Diferencias entre el endoscopio flexible y rígido en la cavidad abdominal**

	Endoscopio flexible	Endoscopio rígido/laparoscopia
Visión	Ojo de pez	Visión frontal 0°, 30° o 45°
Calidad de visión	Alta definición	Alta definición
Aspiración	Sí (limitada)	No
Zoom	No	Sí
Limpieza óptica	Autolavado	No
Canales de trabajo	Sí (uno o dos)	No
Canal de insuflación	Sí	No
Luz	Sí	Sí
Triangulación (2 canales)	No (salvo Rscope)	Sin canales
Inmovilidad	Muy dificultosa	Fácil
Mandos de movilidad	Engorrosos para trabajo individual	No dispone
Maniobrabilidad (abdomen)	Dificultosa	Fácil
Movilidad	+++	-

**Tabla 6 – Características del endoscopio ideal: «endolaparoscopia semiflexible con canales externos»**

Visión frontal de alta definición, luz, zoom y autolavado
Varios canales de trabajo externos de 3-4 mm de diámetro
Triangulación del extremo de los canales de trabajo
Canal de insuflación de CO <sub>2</sub> y aspiración
Rigidez graduable en su cuerpo y fijación de la posición
Movilidad distal amplia
Inversión y rotación electrónica de la imagen
Mandos ergonómicos para visión y trabajo por separado

La hemostasia no es fácil con un fibroendoscopio. El pequeño diámetro de los instrumentos no permite una coagulación rápida y efectiva. Los clips de hemostasia son voluminosos y lentamente orientables. La colocación de uno en uno alarga su aplicación. No obstante, se están diseñando clips similares a los de cirugía laparoscópica y con multicarga y pinzas de coagulación bipolar. Otro problema añadido a la hemostasia es la falta de aspiración e irrigación efectiva de los coágulos, por la limitación del diámetro de los canales de trabajo.

El cierre gástrico es el punto débil más importante en la NOTES. El cierre seguro no está garantizado con ninguna técnica actual y requiere una ayuda laparoscópica y una sutura tradicional<sup>17,18</sup>. En el momento actual, la sutura mediante NOTES pura es técnicamente muy compleja. Por ello, la triangulación y la sutura manual o mecánica deben ser el futuro.

La iniciación de un proyecto en NOTES requiere de un equipo multidisciplinario. Un programa de cirugía experimental sin supervivencia permite analizar todas las posibilidades actuales de este tipo de cirugía, sus dificultades técnicas, sus complicaciones y sus éxitos. Posiblemente se necesitarán ensayos experimentales con supervivencia en animales para consolidar los instrumentos que van a salir al mercado. Asimismo, el diseño de nuevos endoscopios con canales de trabajo más amplios y nueva pincería es imprescindible para poder avanzar en este tipo de cirugía. Para ello es necesario el trabajo conjunto con la industria, en el diseño de nuevos instrumentos y la adaptación de los

antiguos. Y de dicha cooperación depende el futuro de la cirugía transorificial.

La ética científica exige programas de cirugía experimental sólidos y públicos antes de iniciar las experiencias en clínica humana. Posiblemente la NOTES sustituya, en un futuro, ciertos procedimientos laparoscópicos habituales y hará progresar la endoscopia intraluminal avanzada. Este trayecto pasará por diversas fases que incluyen los procedimientos híbridos y las técnicas de trocar único *single port*, como en su día precedió la minilaparotomía a la cirugía laparoscópica.

Las indicaciones médicas de esta técnica y quién la realizará en un futuro es un camino todavía por recorrer en el cual toda especulación es permitida.

#### BIBLIOGRAFÍA

- Kaloo AN, Singh VK, Jagannath SB, et al. Flexible transgastric peritoneoscopy: a novel approach to diagnostic and therapeutic interventions in the peritoneal cavity. *Gastrointest Endosc.* 2004;60:114-7.
- Jagannath SB, Kantsevov SV, Vaughn CA, et al. Peroral transgastric endoscopic ligation of fallopian tubes with long-term survival in a porcine model. *Gastrointest Endosc.* 2005;61:449-53.
- Park PO, Bergstrom M, Ikeda K, Fritscher-Ravens A, Swain P. Experimental studies of transgastric gallbladder surgery: cholecystectomy and cholecystogastric anastomosis. *Gastrointest Endosc.* 2005;61:601-6.
- Perretta S, Dallemagne B, Coumaros D, Marescaux J. Natural orifice transluminal endoscopic surgery: transgastric cholecystectomy in a survival porcine model. *Surg Endosc.* 2008;22:1126-30.
- Fong DG, Pai RD, Thompson CC. Transcolonic endoscopic abdominal exploration: a NOTES survival study in a porcine model. *Gastrointest Endosc.* 2007;65:312-8.
- Lima E, Rolanda C, Pego JM, et al. Transvesical endoscopic peritoneoscopy: a novel 5 mm port for intra-abdominal scarless surgery. *J Urol.* 2006;176:802-5.
- Wagh MS, Merrifield BF, Thompson CC. Endoscopic transgastric abdominal exploration and organ resection: initial experience in a porcine model. *Clin Gastroenterol Hepatol.* 2005;3:892-6.



8. Targarona EM. Cirugía endoscópica transgástrica: delirio tecnológico o avance potencial. *Cir Esp.* 2006;80:1-2.
9. ASGE/S.A.G.E.S. Working Group on Natural Orifice Transluminal Endoscopic Surgery White Paper October 2005. *Gastrointest Endosc.* 2006;63:199-203.
10. Reddy DN, Rao GV. Transgastric approach to the peritoneal cavity: are we on the right track? *Gastrointest Endosc.* 2007;65:501-2.
11. Marescaux J, Dallemagne B, Perretta S, et al. Surgery without scars: report of transluminal cholecystectomy in a human being. *Arch Surg.* 2007;142:823-6.
12. Zorron R, Maggioni LC, Pombo L, et al. NOTES transvaginal cholecystectomy: preliminary clinical application. *Surg Endosc.* 2008;22:542-7.
13. Dolz C, Noguera JF, Martín A, Vilella A, Cuadrado A. [Transvaginal cholecystectomy (NOTES) combined with minilaparoscopy]. *Rev Esp Enferm Dig.* 2007;99:698-702.
14. Kantsevov SV, Niiyama H, Jagannath SB, et al. The endoscopic transilluminator: an endoscopic device for identification of the proximal jejunum for transgastric endoscopic gastrojejunostomy. *Gastrointest Endosc.* 2006;63:1055-8.
15. Hochberger J, Lamade W. Transgastric surgery in the abdomen: the dawn of a new era? *Gastrointest Endosc.* 2005;62:293-6.
16. Swanstrom LL, Kozarek R, Pasricha PJ, et al. Development of a new access device for transgastric surgery. *J Gastrointest Surg.* 2005;9:1129-36.
17. Sclabas GM, Swain P, Swanstrom LL. Endoluminal methods for gastrotomy closure in natural orifice transenteric surgery (NOTES). *Surg Innov.* 2006;13:23-30.
18. Ryou M, Pai R, Sauer J, Rattner D, Thompson C. Evaluating an optimal gastric closure method for transgastric surgery. *Surg Endosc.* 2007;21:677-80.